


# POSTĘPY NEONATOLOGII

## ADVANCES IN NEONATOLOGY





PRACA POGLĄDOWA

**O TOKSOPLAZMOZIE WRODZONEJ RAZ JESZCZE...****ABOUT CONGENITAL TOXOPLASMOSIS AGAIN...**

✉ MARTA BARYŁA, JOLANTA WARZYCHA, AGATA JANTA, MARIAN HALKIEWICZ

Oddział Neonatologiczny Wojewódzkiego Szpitala Specjalistycznego im. Najświętszej Maryi Panny w Częstochowie



Marta Baryła  
 Oddział Neonatologiczny  
 Wojewódzki Szpital Specjalistyczny  
 im. Najświętszej Maryi Panny  
 ul. Bialska 104/118, 42-200 Częstochowa  
 Tel.: 34 367 35 64  
 radeckamarta@gmail.com

Wpłynęło: 25.09.2019  
 Zaakceptowano: 22.10.2019  
 Opublikowano on-line: 14.11.2019

Cytowanie: Baryła M, Warzycha J, Janta A, Halkiewicz M. O toksoplazmozie wrodzonej raz jeszcze..

Postępy Neonatologii 2019;25(2):109-113  
 10.31350/postepyneonatalogii/2019/2/PN2019020

Copyright by MAVIPURO Polska Sp. z o.o., Warszawa, 2019  
 Wszystkie prawa zastrzeżone. Żadna część niniejszej publikacji nie może być powielana i rozpowszechniana w jakiegokolwiek formie i w jakikolwiek sposób bez zgody wydawcy

**STRESZCZENIE:**

Wrodzona toksoplazmoza jest wynikiem pierwotnego zarażenia pierwotniakiem *Toxoplasma gondii* kobiety ciężarnej w trakcie trwania ciąży. Zależność między czasem zarażenia płodu a zmianami klinicznymi jest odwrotnie proporcjonalna: im starszy płód, tym ryzyko zarażenia większe, natomiast nasilenie zmian chorobowych mniejsze lub bezobjawowe w okresie noworodkowym. Symptomy ujawniają się w późniejszym życiu w postaci: zaburzeń wzroku, słuchu, objawów neurologicznych, opóźnienia psychomotorycznego. Edukacja kobiet w ciąży o drogach zarażenia to pierwsza linia obrony. Następnie są konieczne systematyczne badania serologiczne ciężarnych, umożliwiające wczesne wykrycie zarażenia pierwotnego i zastosowanie leczenia, które poprawia rokowanie u dzieci zarażonych wewnątrzmacicznie. Końcowym etapem powinien być dokładny wywiad oraz analiza kart ciąży jako tzw. ostatnie sito. Te narzędzia są w naszych rękach, możemy dzięki nim ograniczyć występowanie tej ciężkiej choroby.

**SŁOWA KLUCZOWE:** toksoplazmoza, toksoplazmoza wrodzona, diagnostyka prenatalna, wady płodu, leczenie

**ABSTRACT:**

Congenital toxoplasmosis results from a primary infection with *Toxoplasma gondii* during pregnancy. The relationship between the probability of fetal infection and clinical changes is inversely proportional. The older the fetus, the greater risk of infection, but the severity of lesions is lower or the course is asymptomatic in the neonatal period. However, the symptoms appear later in life, in the form of: visual, hearing, neurological disorders or mental retardation. Education of pregnant women about the pathways of infection is the first line of defence. Then, systematic (optimally in every trimester in seronegative women) serological tests of pregnant women enabling early detection of the primary infection and implementation of treatment that improves prognosis in children infected intrauterine are required. The final stage should be an accurate interview and analysis of pregnancy cards as so-called the last "sieve". They are tools in our hands which we can limit the occurrence of this serious illness.

**KEY WORDS:** toxoplasmosis, congenital toxoplasmosis, prenatal diagnostics, fetal anomalies, treatment

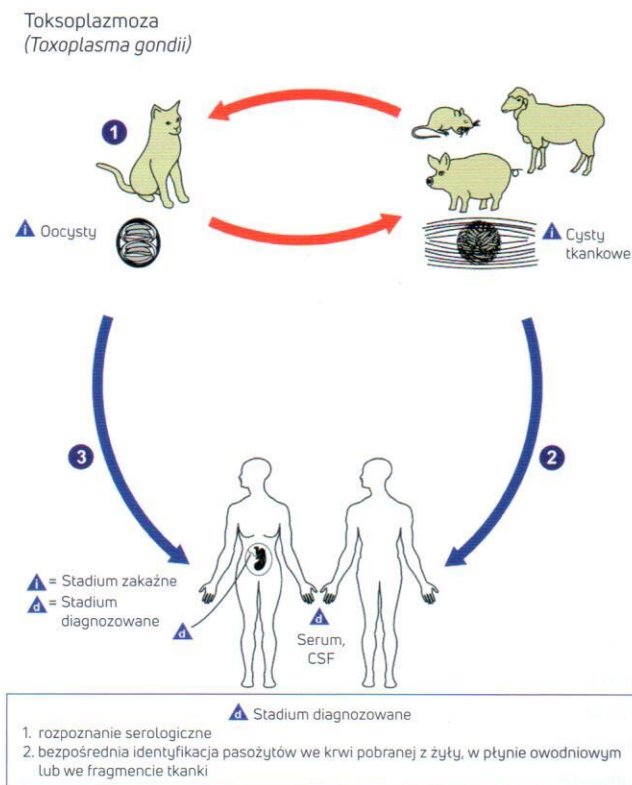


## WSTĘP

Toksoplazmoza (łac. toxoplasmosis, ang. toxoplasmosis) jest to choroba odzwierzęca, wywołwana przez pierwotniaka *Toxoplasma gondii*. Po raz pierwszy opisano ją w 1908 roku u afrykańskiego gryzonia. Po 30 latach zobrazowano toksoplazmozę wrodzoną u płodu i noworodka, natomiast po kolejnych 30 latach opisano pełny cykl życiowy pierwotniaka, który ją wywołuje. Mimo rozprzestrzenienia się *T. gondii* na całym świecie oraz zdolności zarażania niemal wszystkich gatunków ptaków i ssaków zróżnicowanie genetyczne jest wyjątkowo małe. Trzy linie klonalne (I, II i III) obejmują łącznie ponad 95% szczepów izolowanych w Europie i Ameryce Północnej. Różnią się fenotypowo, m.in. pod względem zjadliwości: I – wysoce zjadliwy, II i III – o słabej zjadliwości [1, 2].

## CYKL ŻYCIOWY *T. GONDII*

Żywicielem ostatecznym *T. gondii* w naszej strefie klimatycznej jest kot. Podczas ostrej fazy infekcji w nabłonku jelitowym kota następuje rozwój płciowy pasożyta i powstanie formy zakaźnej – oocysty. Miliony oocyt zawierających sporozoitów po wydaleniu z kocimi odchodami dojrzewają w glebie i zachowują zakaźność przez ok. 12–18 miesięcy.



Ryc. 1. Cykl życiowy *T. gondii*.  
Źródło: wikipedia.org

Spożycie oocysty przez zwierzęta lub człowieka powoduje uwolnienie w jelicie sporozoitów i przejście pierwotniaka w kolejną fazę rozwojową – tachyzoit. Tachyzoity mają zdolność ruchu, pokonują barierę jelitową i dostają się do krwi. Tam aktywnie wnikają do komórek jądrzastych, gdzie tworzą wakuolę ochronną i bardzo szybko się namnażają. Szybka replikacja doprowadza do pęknięcia komórki i rozsiaania się tachyzoitów drogą krwi do wielu tkanek i narządów, przede wszystkim do ośrodkowego układu nerwowego (OUN), oka, mięśni szkieletowych i mięśnia sercowego oraz łożyska. Dochodzi tam do silnego odczynu zapalnego i zniszczenia tkanek, co potwierdzają kliniczne objawy choroby (ogniska zapalne na dnie oka i w OUN, zwapnienie w OUN). Tachyzoity wywołują odpowiedź immunologiczną gospodarza, pod jej wpływem proces ich namnażania i postęp choroby zostaje zahamowany, a tachyzoity przekształcają się w bradyzoity. Skupiska wewnątrzkomórkowo zdeponowanych bradyzoitów tworzą cysty tkankowe w mózgu, oku, mięśniach szkieletowych. Bradyzoity namnażają się bardzo wolno i zachowują zdolności inwazyjne przez całe życie gospodarza. W przypadku załamania odpowiedzi immunologicznej zostają uwolnione z cysty i przekształcają się w formę inwazyjną – tachyzoit (reinfekcja) [1, 2, 3].

## EPIDEMIOLOGIA

Do zarażenia się toksoplazmozą może dojść:

- drogą pokarmową – po zjedzeniu surowego albo niedogotowanego mięsa, w którym znajdują się cysty (80% przypadków toksoplazmozy u człowieka); najczęściej zarażenie następuje wskutek spożycia zawierającego cysty tkankowe niedogotowanego mięsa wieprzowego, baraniego, jagnięcego, wołowego lub wody, owoców, warzyw zanieczyszczonych ziemią z kocimi odchodami zawierającymi oocysty,
- drogą łożyskową – płód zostaje zakażony, jeśli u matki w czasie ciąży dojdzie do czynnej infekcji,
- bezpośrednio od zarażonego zwierzęcia,
- przez uszkodzoną skórę – dotyczy to laborantów, weterynarzy,
- przez transfuzję krwi, przeszczep zakażonych narządów,
- wskutek reaktywacji zarażenia w wyniku rozpadu cyst tkankowych i przekształcenia bradyzoitów w tachyzoity (u osób, które w przeszłości przebyły toksoplazmozę, będących w stanie głębokiej immunosupresji) [4].

Zarażenie, do którego doszło podczas ciąży u kobiety z prawidłową odpornością, zazwyczaj przebiega skąpo- lub bezobjawowo (możliwe objawy to limfadenopatia, gorączka, osłabienie, męczliwość). Jedynym miarodajnym wykładnikiem jest pojawienie się specyficznych przeciwciał.



W różnych populacjach przeciwciała przeciwko *T. gondii* stwierdza się u 5–90% ludności (zależnie od warunków sanitarno-epidemiologicznych, klimatycznych, a także sposobu odżywiania w danym regionie) [5].

## ROZPOZNAWANIE TOKSOPLAZMOZY U CIĘŻARNEJ

Według Rozporządzenia Ministra Zdrowia z 20 września 2012 r. w sprawie standardów postępowania medycznego przy udzielaniu świadczeń zdrowotnych z zakresu opieki okołoporodowej sprawowanej nad kobietą w okresie fizjologicznej ciąży, fizjologicznego porodu, położu oraz opieki nad noworodkiem kobieta w ciąży ma prawo mieć oznaczone:

- do 10 t.c.: WR, HIV, HCV, toksoplazmoza, różyczka
- 21–26 t.c.: toksoplazmoza, jeśli pacjentka ujemna w I trymestrze
- 33–37 t.c.: HBsAg, HIV, posiew pochwa+odbyt GBS, grupa ryzyka HCV WR [6].

Toksoplazmoza jest stwierdzana u 0,5–8/1000 seronegatywnych kobiet ciężarnych [7].

Rozpoznanie na podstawie serologii wymaga wykrycia:

- serokonwersji dla IgG, jeśli przed ciążą było ujemne,
- znaczącego wzrostu IgG oraz obecności IgM i/lub IgA,
- wysokich wartości IgG oraz obecności IgM i/lub IgA, a także pojawienia się limfadenopatii w czasie ciąży,
- wysokich wartości IgG i obecności IgM i/lub IgA w II połowie ciąży bez limfadenopatii.

Przeciwciała ostrej fazy zarażenia, czyli powszechnie uznawane klasy IgA i IgM, mogą w toksoplazmozie utrzymywać się przez wiele miesięcy, a nawet lat (IgM). Dlatego sama ich obecność nie świadczy o pierwotnej toksoplazmozie [8, 9].

Z uwagi na to, że nie w każdym przypadku pierwotnego zarażenia matki musi dojść do zarażenia płodu, zawsze powinno się dążyć do uzyskania informacji, czy doszło do zarażenia dziecka. Badaniem z wyboru jest PCR z płynu owodniowego. Najlepszą zgodność wyników PCR z rozpoznaniem uzyskuje się dla serokonwersji w okresie 17–21 hbd oraz jeśli amniocenteza jest wykonana po 18. hbd. Stwierdzenie obecności DNA *T. gondii* w płynie owodniowym jest dowodem zarażenia płodu. Wynik ujemny PCR nie wyklucza rozpoznania [10, 11, 12].

## LECZENIE PIERWOTNEJ TOKSOPLAZMOZY CIĘŻARNEJ

Terapia polega na stosowaniu Spiramycyny 3 g/dobę, tj. 9 mln j. w trzech dawkach podzielonych (są również zalecenia 20-dniowych cykli z 20-dniową przerwą) do końca ciąży [13].

## LECZENIE UDOKUMENTOWANEJ INFЕКCJI PŁODU

W przypadku infekcji płodu (potwierdzonej metodą PCR) lub udokumentowanej serokonwersji w późnym II lub III trymestrze jest wskazane rozpoczęcie u ciężarnej leczenia preparatami z grupy antyfoliantów (pirymetamina, sulfadiazyna, Fansidar). Terapia ciężarnych antyfoliantami (pirymetamina i sulfadiazyna lub preparat złożony Fansidar) w osłonie kwasu folinowego powinna być prowadzona do końca ciąży, pod ścisłym nadzorem specjalisty [13].

## ROZPOZNAWANIE TOKSOPLAZMOZY WRODZONEJ

Diagnostyka postnatalna w kierunku toksoplazmozy wrodzonej powinna być wykonana u:

- noworodków matek z podejrzeniem i/lub potwierdzeniem pierwotnej toksoplazmozy,
- noworodków matek, u których stosowano chemioprophylaktykę spiramycyną i/lub leczenie antyfoliantami,
- noworodków z objawami klinicznymi ze strony narządu wzroku i/lub OUN,
- noworodków z cechami klinicznymi infekcji wewnętrznej i/lub IUGR.

Diagnostykę serologiczną u noworodków i niemowląt utrudnia supresyjne oddziaływanie na syntezę przeciwciał własnych dziecka oraz biernie przeniesionych przeciwciał matczynych, a także zastosowanie leczenia przeciwpierwotniakowego u matki.

Testy serologiczne wykonuje się u noworodka z krwi obwodowej. Wyjątkowo rzadko udaje się ustalić rozpoznanie na podstawie pojedynczego badania serologicznego. Jest to możliwe w przypadku stwierdzenia u noworodka dodatnich odczynów w klasie IgM i/lub IgA. Przeciwciała tych klas nie przenikają przez barierę łożyska, więc ich obecność przemawia za produkcją własną płodu. Swoiste IgA częściej są wykrywane u noworodków, jeśli do serokonwersji matki doszło w I lub II trymestrze ciąży, natomiast IgM – jeśli nastąpiło to w III trymestrze. Brak IgM i IgA może być związany z ich wygaśnięciem, natomiast mogą się one dopiero pojawić, jeżeli do transmisji zarażenia doszło w ostatnich tygodniach ciąży. W praktyce klinicznej najczęściej stwierdza się dodatnie odczyny w klasie IgG przy braku IgM i IgA, a ich miano jest porównywalne, czasem nawet wyższe niż u matki. Taki wynik pojedynczego testu, jeśli nie ma objawów klinicznych, nie potwierdza ani nie wyklucza rozpoznania choroby. U tych dzieci jest wskazana obserwacja dynamiki odczynów swoistych w czasie, w przypadku bowiem biernej transmisji przeciwciał do negatywizacji odczynów w klasie IgG dochodzi między szóstym a 12 miesiącem życia



Tab. 1. Objawy kliniczne w zależności od okresu zarażenia kobiety ciężarnej pasożytem *T. gondii*.

Trymestr ciąży	Procent zarażonych noworodków	Objawy kliniczne
I	17	poronienie, poród przedwczesny
II	25	wodogłowie lub małogłowie, zwapnienie śródczaszkowe, zapalenie siatkówki (triada Sabina-Pinkertona), niedorozwój umysłowy, powiększenie wątroby i śledziony, wodobrzusze
III	65	postać lekka, w 85% bezobjawowa

dziecka; narastanie stężenia lub utrzymywanie się dodatnich odczynów IgG powyżej 12 miesiąca życia potwierdza ostatecznie rozpoznanie toksoplazmozy wrodzonej (złoty standard) [14, 15]. Istnieje również możliwość wykonania profilu immunologicznego porównawczego swoistych przeciwciał IgA, IgM, IgG matki i dziecka.

## TOKSOPLAZMOZA WRODZONA

Częstość toksoplazmozy wrodzonej na świecie waha się od 1 do 10 na 10 000 żywych urodzeń. W naszym kraju częstość wrodzonego zarażenia pierwotniakowego wynosi ok. 1/1000–2000 noworodków [14, 15].

Pierwotna inwazja *T. gondii* nie stanowi zagrożenia zdrowotnego dla kobiety ciężarnej z prawidłowo funkcjonującym układem odpornościowym, wiąże się jednak z poważnymi konsekwencjami dla płodu, który nie ma pełnej kompetencji immunologicznej. Brak swoistej odporności powoduje, że możliwe staje się przeniknięcie tachyzoitów *Toxoplasma* przez łożysko do płodu. W takiej sytuacji początkowo dochodzi do uogólnionej inwazji, którą sukcesywnie ograniczają przeciwciała wytwarzane przez matkę. Najdłużej pasożyt pozostaje aktywny w narządach, które najpóźniej nabywają swoistą odporność, a więc w mózgu oraz w gałce ocznej, i wywołuje tam przewlekły stan zapalny. Dlatego charakterystyczne dla toksoplazmozy wrodzonej są zmiany chorobowe w obrębie właśnie tych narządów [14, 15].

Ryzyko zarażenia płodu zależy od czasu zarażenia kobiety ciężarnej: im wcześniejszy jest okres ciąży, tym mniejsze jest ryzyko zarażenia płodu, natomiast objawy tego zarażenia są bardziej wyrażone.

U dzieci z nierozpoznaną toksoplazmozą wrodzoną i niewykazujących bezpośrednio po urodzeniu objawów w badaniu przedmiotowym często w obrębie ośrodkowego układu nerwowego i dna oka dochodzi do rozwoju zmian, które uwidaczniają się w późniejszych okresach życia. Są to zaburzenia wzroku ze ślepotą włącznie, zaburzenia słuchu, opóźnienie psychomotoryczne, objawy neurologiczne [14, 15].

## OPIS PRZYPADKU

Wyniki naszych obserwacji są zgodne z danymi ogólnopolskimi. W roku 2014 na 1652 porody tylko u jednego dziecka wysunęliśmy podejrzenie wrodzonej toksoplazmozy. Był

to noworodek płci męskiej z CIIP II, urodzony siłami natury, Hbd 39+6 dni, w stanie ogólnym dobrym, oceniony w skali Apgar 9/10/10/10, masa ciała 2700 g, długość 52 cm. Z wywiadu zebranego od matki toksoplazmoza była leczona rowamycyną.

Diagnostyka prenatalna wykazała:

- 8 hbd – TOXO IgG(-) IgM(-),
- 27 hbd – TOXO IgG 689 IU/ml (wynik dodatni), TOXO IgM 3,73 (wynik dodatni); w 27 hbd rozpoczęto leczenie (rowamycyna 2×3 mln jednostek), które prowadzono do końca ciąży.

W kolejnych badaniach USG płodu nie stwierdzono istotnych odchyień od normy. Pacjentka nie została poinformowana o możliwości wykonania amniopunkcji celem wykrycia zarażenia u płodu. Do końca ciąży nie kontrolowano poziomu IgG i IgM.

U dziecka w badaniach kontrolnych: TOXO IgM 1,13 (wynik pozytywny), TOXO IgG 1136 (wynik pozytywny). W badaniu USG przeciemiążczkowym uwidocznił w entrikulomegalii w zakresie całego układu komorowego, ponadto okołokomorowo pojedyncze ognisko zwapnienia po stronie prawej. Konsultujący okulista zdiagnozował zapalenie siatkówki oka lewego w okolicy plamki żółtej. Chłopczyka przekazano do Centrum Zdrowia Dziecka w Warszawie celem dalszego leczenia. Potwierdzono wstępne rozpoznanie z oddziału z inwazją pierwotniakową OUN; dziecko zmarło w drugim miesiącu życia.

## PODSUMOWANIE

Toksoplazmoza wrodzona w dalszym ciągu nie jest traktowana na równi z innymi zakażeniami odmatczynymi. Edukacja kobiet w ciąży o drogach zarażenia pierwotniakiem *T. gondii* to pierwsza linia obrony. Konieczne są również systematyczne (optymalnie w każdym trymestrze u kobiet seronegatywnych) badania serologiczne ciążarnych, umożliwiające wczesne wykrycie zarażenia pierwotnego i rozpoczęcie leczenia. Istotne jest wykrycie choroby u płodu i odpowiednia kierunkowa terapia antyfoliantami. Natomiast po porodzie zadaniem neonatologa jest zebranie dokładnego wywiadu oraz szczegółowa analiza kart ciąży, te czynności stanowią tzw. ostatnie sito. Ponieważ większość noworodków z toksoplazmozą wrodzoną rodzi się bez objawów klinicznych, nasze postępowanie może ograniczyć deficyty rozwojowe u tych dzieci w przyszłości.



KONFLIKT INTERESÓW: nie zgłoszono.

## PIŚMIENNICTWO

1. Długońska H. *Toxoplasma gondii* – pasożyt znany i nieznan. *Wiadomości Parazytol* 2008;54(3):199–204.
2. Howe DK, Sibley LD. *Toxoplasma gondii* comprises three clonal lineages: correlation of parasite genotype with human disease. *Journal of Infectious Disease* 1995;172(6):1561–1566. doi:10.1093/infdis/172.6.1561
3. Frenkel JK. *Toxoplasmosis*. W: Connor DH, Chandler FW, Schwartz DA, red. *Pathology of Infectious Diseases*. Appleton & Lange, Wydanie 2, Stanford, 1997, pp. 1261–1277.
4. Boyer KM, Holfels EN, Roizen N i wsp. Risk factors for toxoplasma gondii infection in mothers of infants with congenital toxoplasmosis: Implications for prenatal management and screening. *Am J Obstet Gynecol* 2005;192(2):564–571. doi:10.1016/j.ajog.2004.07.031
5. Paul M. Toksoplazmoza groźna choroba pasożytnicza kobiet ciężarnych i pacjentów z osłabioną funkcją układu odpornościowego. *Kosmos Problemy Nauk Biologicznych* 2005;54:77–88.
6. Rozporządzenie Ministra Zdrowia z dnia 20 września 2012 r. w sprawie standardów postępowania medycznego przy udzielaniu świadczeń zdrowotnych z zakresu opieki okołoporodowej sprawowanej nad kobietą w okresie fizjologicznej ciąży, fizjologicznego porodu, połogu oraz opieki nad noworodkiem (Dz. U. z 2012, poz. 1100).
7. Pawłowski ZS. Toksoplazmoza w Wielkopolsce w latach 1999–2000. *Przegl Epidemiol* 2002;56:409–417.
8. Montoya JG, Remington JS. Management of *Toxoplasma gondii* infection during pregnancy. *Acta Paediatrica* 2008;97:1298–1300.
9. Basiak W, Żarnowska H, Dziubek Z i wsp. Przydatność odczynów serologicznych w rozpoznawaniu wczesnej fazy zarażenia *T. gondii*. *Przegl Epidemiol* 2001;55:475–482.
10. Hohfeld P, Daffos F, Costa JM i wsp. Prenatal diagnosis of congenital toxoplasmosis with a polymerase-chain-reaction test on amniotic fluid. *N Engl J Med* 1994;331(11):659–699. doi:10.1056/NEJM199409153311102
11. Knysz B. Toksoplazmoza ciężarnych i zakażenia wrodzone – trudności diagnostyczne (Serwis mp.pl/szczepienia)
12. Foulon W, Villena I, Stray-Pedersen B i wsp. Treatment of toxoplasmosis during pregnancy: a multicenter study of impact on fetal transmission and children sequelae at age 1 year. *Am J Obstet Gynecol* 1999;180(2):410–415. doi:10.1016/S0002-9378(99)70224-3
13. Niezgoda A, Dobrzańska A. Toksoplazmoza wrodzona – rozpoznawanie i leczenie. *Przew Lek* 2008;2:44–50.
14. Bessieres MH, Berrebi A, Rolland M i wsp. Neonatal screening for congenital toxoplasmosis in a cohort of 165 women infected during pregnancy and influence of in utero treatment on the results of neonatal test. *Eur J Obstet Gynecol Repr Biol* 2001;94(1):37–45. doi:10.1016/s0301-2115(00)00300-6
15. Paul M, Szczapa J. Toksoplazmoza wrodzona. [W:] *Standardy opieki medycznej nad noworodkiem w Polsce 2019*. Wydanie 3, Media-Press Sp. z o.o, Warszawa, 2019